Alışılmadık Sebebi Bilinmeyen Ateş Olgusu: Kikuchi-Fujimoto Hastalığı

Yekta TÜZÜN[1], Kadim BAYAN[1], Abdullah ALTINTAŞ[2] , Timuçin ÇİL[3], Şerif YILMAZ[1], Mehmet DURSUN[1]

[1] Dicle Üniversitesi Tıp Fakültesi, Gastroenteroloji Bilim Dalı
[2] Dicle Üniversitesi Tıp Fakültesi, Hematoloji Bilim Dalı
[3] Dicle Üniversitesi Tıp Fakültesi, Medikal Onkoloji Bilim Dalı, DİYARBAKIR

ÖZET

Histiyositik nekrotizan lenfadenit olarak da isimlendirilen ve kendini sınırlayıcı özelliğe sahip Kikuchi-Fujimoto hastalığı (KFH) çoğunlukla Asyalı genç kadınlarda görülür. KFH'nın etyolojisi bilinmemektedir. Hastalar özellikle servikal bölgede lenfadenopati, ateş, lökopeni ve yüksek eritrosit sedimantasyon hızı ile başvururlar. Hastalık bazen malign lenfoma olarak yanlış tanı alır. Hastalığın tanısı tutulan lenf nodunun histopatolojik incelemesi ile doğrulanır. Burada sebebi bilinmeyen ateş ile gelen ve Kikuchi hastalığı tanısı konan genç bayan hasta sunulmuştur. Sebebi bilinmeyen ateş ve lenfadenopati ile gelen hastaların ayırıcı tanısında KFH'nın da düşünülmesi gerektiğini öneriyoruz.

Anahtar Kelimeler: Kikuchi hastalığı, Histiositik nekrotizan lenfadenit, Sebebi bilinmeyen ateş

ABSTRACT

An Unusual Case of Fever of Unknown Origin: Kikuchi-Fujimoto Disease

Kikuchi-Fujimoto disease (KFD), also called histiositic necrotizing lenfadenitis is a self limited disease, which commonly affects young Asian women. Etiology of KFD is unknown. The disease presents with lymphadenopathy, predominantly in the cervical region, fever, leucopenia and high erythrocyte sedimentation rate. It has occasionally been misdiagnosed as malignant lymphoma. The diagnosis of disease is confirmed by histopathological examination of affected lymph node. Herein, we reported a patient who presented with fever of unknown origin and diagnosed as KFD. We suggest that KFD needs to be considered as one of the differential diagnoses in patients presenting with fever of unknown origin and lymphadenopathy.

Key Words: Kikuchi-Fujimoto disease, Histiositic necrotizan lenfadenitis, Fever of unknown origin

GİRİŞ

Kikuchi-Fujimoto hastalığı (KFH), 1972 yılında Kikuchi ve Fujımoto tarafından Japonya'da tanımlanmıştır (1-2). Benign bir seyre sahip olan KFH histiyositik nekrotizan lenfadenit olarak da isimlendirilmektedir. Sebebi tam açıklanamamış ve nadir görülen hastalık kendini sınırlayıcı özelliğe sahiptir. Daha çok Asyalı genç kadınlarda görülür ve kadın erkek oranı 4:1'dir (3). Gerçek insidansı bilinmemektedir (4). Malign lenfomalarla karışabilen KFH'nin karakteristik özellikleri; ateş, lenfadenopati, deri döküntüleri, halsizlik ve ishaldir. Bunlara ilaveten baş ağrısı, boğaz ağrısı ve kilo kaybı gözlenebilir. Hastalarda heterojen cilt lezyonları izlenebilir (5). KFH için tanısal bir laboratuar testi yoktur. Bununla birlikte, lökopeni ve yüksek eritrosit sedimantasyon hızı olguların çoğunda dikkat çekici bulgu olarak karşımıza çıkmaktadır (6). Ayırıcı tanı sadece lenf nodunun histolojik incelenmesi ile mümkündür. Lenf nodunun histopatolojik incelemesi; karyorektik nükleer kalıntıları içeren, nekroz alanlarını çevreleyen lenfositik ve histiyositik hücre toplulukları ile karakterizedir (7). KFH'nin Sistemik Lupus Eritematozus (SLE), Still hastalığı, Sweet sendromu, toxoplazma ve çeşitli viral patojenlerle ilişkisi bildirilmiştir (7). SLE ile birlikteliğinden dolayı hastaların lupus açısından takibi önerilmektedir (8). Olguların yaklaşık % 3'ünde nüks görülmekte olup hayatı tehdit eden komplikasyonlar ve mortalite oldukça düşüktür (9).

Bu yazıda, kliniğimizde sebebi bilinmeyen ateş tanısıyla yatırılan ve KFH tanısı konan 51 yaşında bayan hasta takdim edildi. Amacımız, sebebi bilinmeyen ateş ve lenfadenopati ayırıcı tanısında lenfoma ve tüberküloz gibi hastalıkların yanı sıra nadir görülen ve oldukça benign seyirli KFH'nin de hatırlanması gerektiğini vurgulamaktır.

OLGU SUNUMU

Elli bir yaşında bayan hasta, bir aydır devam eden iştahsızlık, ateş yüksekliği, kilo kaybı ve halsizlik yakınmaları ile yatırıldı. Mevcut yakınmaları dolayısıyla 10 gün antibiyoterapi alan hastanın kliniğinde düzelme olmamıştı. Öyküsünde tüberküloz, tüberkülozlu olguyla temas yoktu. Yakın zamanda kuş, kedi ve köpek teması saptanmadı. Fizik muayenede, 40ºC ateş dışında anlamlı bulgu saptanmadı.

Laboratuar; tam kan sayımı Beyaz küre: 5.2 K/UL, Hgb: 13.0 g/dl, PLT: 192 K/UL olarak bulundu. Eritrosit sedimantasyon hızı 98 mm/h, CRP: 63,2 mg/dl idi. Biyokimyasal analizde; albumin: 3.2 g/dl Üre: 25 mg/dl, kreatinin: 0.9 mg/dl, ALT: 26 U/L, AST: 22 U/L, LDH:156 U/L, ALP:142 U/L olarak bulundu. HIV, rubella, toxoplazma, hepatit, Herpes virüs tip 1 ve 2, sitomegalovirüs ve Ebstein-Barr virüs antikorları negatif tespit edildi. Alınan kan, idrar ve boğaz kültürlerinde üreme olmadı. Serolojik incelemede Rose-Bengal ve Gruber-Widal testi negatif tespit edildi. PPD normal bulundu. Kalın damla incelemesinde sıtma parazitine rastlanmadı. Tümör belirteçleri normal sınırlarda olan hastada ANA, ASMA, romatoid faktör negatif tespit edildi. Tiroid fonksiyon testleri normaldi. Radyolojik incelemelerde, batın ultrasonografisinde karaciğer normalden hafif büyümüş olup parankim ekojenitesi hepatosteatoz lehine artmıştı. Akciğer grafisi ve ekokardiyografi normaldi. Batın tomografisinde patolojik bulgu saptanmadı. Toraks Bilgisayarlı Tomografi incelemesinde retrotrakeal alanda 33 x 25 mm boyutunda lobule konturlu büyümüş lenfoid doku ile uyumlu yumuşak doku kitlesi izlendi (Şekil 1). Toraks tomografisinde saptanan mediastinal lenf bezi, mediastinoskopi ile genel anestezi altında alındı. Alınan örneğin histopatolojik incelemesinde; yama şekline nekroz alanlarıyla birlikte aşırı karyorexis veya nükleer debrisler görüldü (Şekil 2) ve KFH tanısı kondu. Hastaya etodolak 400 mg/gün başlandı. Tedavi sonrası yakınmaları tamamen düzelen hasta kontrollere gelmek üzere taburcu edildi.

TARTIŞMA

Sebebi bilinmeyen ateş (SBA) 1961 yılında Petersdorf tarafından, üç haftadan fazla süren hastalık süresi, birkaç defa 38.3ºC'yi aşan ateş yüksekliği ve bunlara ilaveten bir hafta süreyle hastanede yatırılarak yapılan tanısal araştırmalara karşın sebebin ortaya konamadığı klinik tablo olarak tarif edilmiştir (10). SBA'ya neden olan hastalıklar arasındaki farklılıklara bağlı olarak 1991 yılında Durack ve Street yukarıda tanımlanan klasik SBA'ya nazokomial, nötropenik ve HIV-ilişkili SBA olmak üzere üç grup daha ilave ettiler. Gelişen tanı olanakları göz önünde bulundurularak SBA tanımlaması, tanı amacıyla yapılan araştırma süreleri açısından en az üç poliklinik ziyareti veya üç günlük yatırılarak tetkik edilme şeklinde düzenlenmiştir (11).

Resim 1. Aksiyel BT kesitinde retrotrakeal alanda büyümüş lenf bezine ait yumuşak doku kitlesi izlenmekte.

Knockaert ve arkadaşları (12) 40 yaş üstü hastalarda SBA'yı ele aldıkları derlemelerinde, çeşitli serilerde neden olan hastalık grupları arasında bir düzen sağlanamadığını savunarak etkenleri basitçe beş kategoriye ayırmışlardır. Bu kategoriler enfeksiyonlar, tümörler, non-enfeksiyöz inflamatuar hastalıklar (NIID), çeşitli hastalıklar ve tanı alamayan hastalar şeklinde sıralanmıştır. KFH'nin patogenezi tam aydınlatılamamakla birlikte çeşitli hastalıklar kategorisinden malign olmayan lenfoproliferatif hastalıklar grubunda değerlendirilmesi gerektiği vurgulanmıştır. Yapılan araştırmalarda SBA olgularının %34'ünün enfeksiyöz, %22'sinin neoplastik, %21.5'inin NIID ve %15'inin çeşitli hastalıklar kategorilerinde yer aldığı gösterilmiştir. Olguların %15'i ise tanı alamayan hasta grubunda kalmıştır (12).

Özellikle Asyalı genç kadınları etkileyen KFH'de ateş, nötropeni ve servikal lenfadenopati (LAP) karakteristik özelliklerdir. 20-70 yaş arasında görülebilen hastalık bu kliniği ile tüberküloz ve malign lenfoma ayırıcı tanısına girer. Yapılan bir çalışmada bu olgularda hatalı lenfoma tanı oranı %40 civarıda bildirilmiştir (6).

KFH'de genellikle tek bir bölgede, 2-3 santime ulaşan hareketli, ağrısız ve sert lenfadenomegaliler saptanmaktadır. LAP'lar %80 oranında posterior servikal bölgede gözlenir (9). Bütün lenfoid doku bölgeleri tutulabilir ve hepatosplenomegali sıklıkla

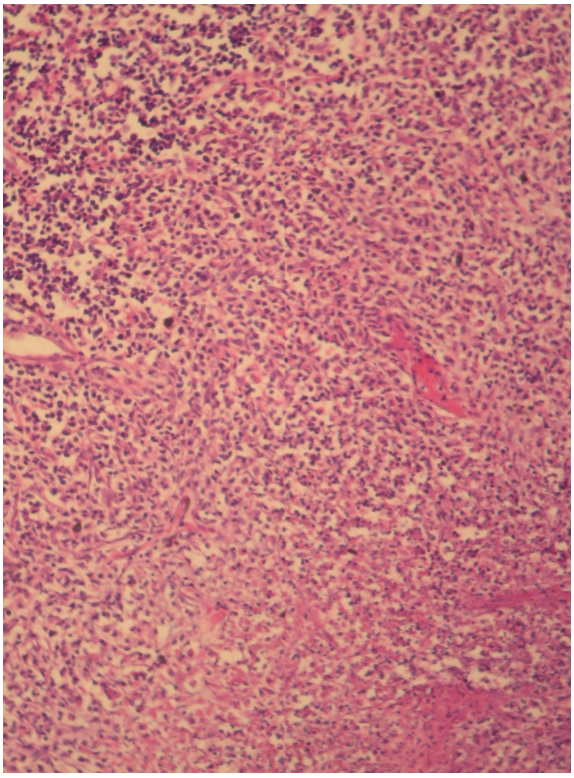

Resim 2. Yama şekline nekroz alanlarıyla birlikte aşırı karyorexis veya nükleer debrisler ve histiyositlerden oluşan granülomatöz yapı görülmektedir (H-E x 100).

gözlenir. Fluktuasyon göstermeyen ve drene olmayan LAP'lara yorgunluk, kas ağrıları, bulantı ve baş ağrısı gibi semptomlar eşlik eder (13). Hastaların yaklaşık %17-40'ında deri tutulumu bildirilmiştir (14). Cilt lezyonları ülser, nodül, plak, eritematöz papül ve yüzde eritem şeklinde gözlenebilir (5). Laboratuar değerlendirmelerinde nötropeni, yüksek eritrosit sedimantasyon hızı ve C-reaktif protein düzeyleri görülebilir. Kan ve doku kültürlerinde herhangi bir mikroorganizma üremez ve antibiyotiklere cevap alınamaz (6). Görüntüleme yöntemleriyle büyümüş lenf bezleri tespit edilebilir. Olgumuzda 40^0C'ye ulaşan ateş, yüksek C-reaktif protein, yüksek eritrosit sedimantasyon hızı ve mediastinal bölgede LAP'tan başka bulgu mevcut değildi.

Hastalığın patogenezinde EBV, HTLV-1, herpes virüs 6, Toxoplazma, parvovirüs B19, CMV, Brusella, Yersinia enterokolitika ve parainfluanza virüs gibi çeşitli mikroorganizmalara karşı aşırı T hücre ve histiyosit yanıtı olduğu düşünülmektedir. Ancak bunların hiçbiri kesin olarak kanıtlanmış değildir

(15-16). Bizim hastamızda ise bu enfeksiyon ajanlarından hiçbiri saptanmadı.

Ayrıca hastalığın tanı anında, sonrasında veya seyrinde SLE ile sıkı birlikteliği otoimmün patogenez konusunda haklı şüpheler uyandırmaktadır (17). KFH'nın otoimmün hastalıklar ile birlikteliği birçok olguda ortaya konmuştur. Bu otoimmün hastalıklar arasında KFH ile birlikteliği en sık gösterilen SLE'dir. Bazı araştırmacılar hastalığı SLE'nin klinik manifestasyonlarından biri olabileceğini de belirtmişlerdir (18). Olgumuzda ise SLE'nin tanı kriterlerinden anti-ds DNA pozitifliği dışında başka bulgu tespit edilmedi.

Yapılan çalışmalarda etkilenen lenf nodlarında apoptozisin gösterilmesi hastalığın patogenezinde önemli rol oynayabileceğini düşündürmektedir (17). Apoptotik lenfositden açığa çıkan nükleer antijenler otoimmün T, B hücrelerinin ve antinükleer antikorların potansiyel tetikleyicisi olabileceği düşünülmektedir. Bu teori kanıtlanmamakla birlikte KFH'nın patogenezinde önemli rol oynayabilir (17).

KFH'nın temel tanı yöntemi histopatolojik incelemedir. İnce iğne aspirasyonu genellikle yetersiz kaldığından lenf nodunun total çıkarılması gereklidir (6). Patolojik incelemede yama şekline nekroz alanlarıyla birlikte aşırı karyorexis veya nükleer debrislerin görülmesi diagnostiktir. Koagülatif nekroz alanları yarımay şeklinde histiyositlerle çevrili olarak görülür. Plazmositoid hücreler görülmekle birlikte plazma hücreleri, nötrofiller ve granülomlar azdır. Histopatolojik bulgular lenfoma ve lupus gibi hastalıklarla tanı karmaşasına sebep olur. Fakat atipinin sitolojinin ve tek tip hücre infiltrasyonunun olmaması ile lenfomadan ayrılabilir. Lupusta da KFH benzeri bulgular görülmekle birlikte plazma hücreleri çok miktardadır ve lenf nodunun parakortikal bölgelerinde hematoksilen cisimleri görülür (7). Nötrofillerin yokluğu ise diğer enfeksiyöz lenfadenitten ayırıcı tanıda önemlidir.

Hastaların önemli bir bölümü 3-6 ay içinde iyileşir. Genellikle destek tedavisi yeterli olup nonsteroidal anti- inflamatuar ilaçlarla iyi yanıtlar alınır. LAP'ın çıkarılmasından sonra hızlı iyileşmeler gözlenir. Hastamızda lenf nodunun total çıkarılmasından sonra semptomlar dramatik bir hızla geriledi. KFH'nda semptomların ve nekrozun aşırı sitokin salınımından (özellikle interferon gama ve tümör nekrozis faktör) kaynaklandığı düşünülmektedir. Hastamızda lenf nodunun çıkarılması ile sitokin yanıtı azalmış olabilir. (19) Bu bulguya dayanarak iyi bir klinik cevap almak için tutulan lenf nodunun çıkarılması önerilmektedir.

Bizim ülkemiz için KFH'nın ayırıcı tanısına giren önemli hastalıklardan biri de tüberküloz lenfadenittir. Özellikle ampirik olarak anti-tüberküloz tedavi başlanmış olup tedaviden yanıt almayan hastalarda bu hastalık akla gelmeli ve doğru tanı için LAP biyopsisi yapılmalıdır.

Hastaların %3'ünde nüks görülebilir (9). Literatürde exitus olan iki hasta bilinmektedir (6).

Sonuç olarak, sebebi bilinmeyen ateş, lenfadenopati ve yüksek sedimantasyon hızı ile başvuran olgularda, malign lenfomalar ve tüberküloz gibi daha sık karşılaştığımız hastalıkların yanı sıra benign seyirli bir hastalık olan KFH de ayırıcı tanıda değerlendirilmelidir. Bu hastaların SLE gelişimi açısından takip edilmesi önerilmektedir (15).

KAYNAKLAR

1. Kikuchi M. Lymph node swelling. Rinsho Byori 18:42, 1970.
2. Fujimoto Y, Kozima Y, Yamaguchi K. Cervical subacute necrotizing slymphadenitis: a new clinicopathological entity. Naika 20:920-7, 1972.
3. Sire S, Djossou F, Deminiere C, et al. Kikuchi-Fujimoto necrotizing histiocytic lymphadenitis: apropos of 2 cases and review of the literature. Rev Med Intern 17:842-5, 1996.
4. Turner RR, Martin J, Dorfman RF. Necrotizing lymphadenitis: a study of 30 cases. Am J Surg Pathol 7:115-23, 1983.
5. Yen A, Fearneyhough P, Raimer SS, et al. EBV-associated Kikuchi's histiocytic necrotizing lymphadenitis with cutaneous manifestations. J Am Acad Dermatol 36:342-6, 1997.
6. Dorfman RF, Barry GJ. Lymphadenitis: an analysis of 10% of cases with emphasis on differential diagnosis. Semin Diagn Pathol 8:329-45, 1988.
7. Dorfman RF. Histiocytic necrotizing lymphadenitis of Kikuchi and Fujimoto. Arch Pathol Lab Med 111:1026-9, 1987.
8. Abdullah A, Al Salloum AA. Kikuchi disease and systemic lupus erythematosus in a Saudi child. Ann Saudi Med 181: 97-131, 1997.

9. Garcia CE, Girdhar-Gopal HV, Dorfman DM. Kikuchi-Fujimoto disease of the neck: update. Ann Otol Rhinol Laryngol 102:11-5, 1993.
10. Petersdorf RB, Beeson PB. Fever of unexplained origin: Report on 100 cases. Medicine 40: 1-30, 1961.
11. Durack DT, Street AC. Fever of unknown origin - reexamined and redefined. Curr Clin Top Inf Dis 11: 35-51, 1991.
12. Knockaert D.C, Vanderschueren S, Blockmans D. Fever of unknown origin in adults: 40 years on. J Intern Med 253: 263-275, 2003.
13. Bhat NA, Hock YL, Turner NO, et al. Kikuchi's disease of the neck (histiocytic necrotizing lymphadenitis). J Laryngol Otol 112:898-900, 1998.
14. Yasukawa K, Matsumura T, Sato-Matsumura KC, et al. Kikuchi's disease and the skin: Case report and review of the literature. Br J Dermatol 144:885-9, 2001.
15. Martinez-Vazquez C, Hughes G, Bordon J, et al. Histiocytic necrotizing lymphadenitis, Kikuchi-Fujimoto's disease, associated with systemic lupus erythematosus QJM 90:531-3, 1997.
16. Menasce LP, Banerjee SS, Edmondson D, et al. Histiocytic necrotizing lymphadenitis (Kikuchi-Fujimoto disease): Continuing diagnostic difficulties. Histopathology 33:248-254, 1998.
17. Santana A, Lessa B, Galrao L. Kikuchi-Fujimoto's disease associated with systemic lupus erythematosus: Case report and review of the literature. Clin Rheumatol 24:60-63, 2005.
18. El-Ramahi KM, Karrar A, Ali MA. Kikuchi's disease and its association with systemic lupus erythematosus. Lupus 3:409-11, 1994.
19. Wurm P, Townson G, Lauder I. An unusual case of pyrexia of unknown origin with cervical lymphadenopathy. Postgrad Med J 76:655-656, 2000.

Yazışma Adresi
Dr. Yekta TÜZÜN
Dicle Üniversitesi Hastanesi
Gastroenteroloji Kliniği
21280, DİYARBAKIR

Tel: (0.412) 248 80 01
Faks: (0.412) 248 85 23
e-mail: dryektatuzun@dicle.edu.tr